Aus der Strahlentherapeutischen Abteilung (Leiter: Prof. Dr. *L. Halberstädter*) des Instituts für Krebsforschung der Charité Berlin
(Direktor: Geh. Rat Prof. Dr. *F. Blumenthal*)

Über Strahlenwirkung, insbesondere Geschmacksstörungen, in der Mundhöhle

Inaugural-Dissertation
zur
Erlangung der
Medizinischen Doktorwürde
an der
Friedrich-Wilhelms-Universität
zu Berlin
vorgelegt von

Ruth Freund, geb. Werckmeister
aus Grunewald bei Berlin

Tag der Promotion: 7. Aug. 1933

524

Gedruckt mit Genehmigung
der
Medizinischen Fakultät der Universität Berlin

Dekan:
Prof. Dr. med. *Gocht*

Referent:
Prof. Dr. *L. Halberstädter*

Korreferent:
Prof. Dr. *Axhausen*

R. UNIV.
BIBLIOTHEEK
LEIDEN

Druck R. Spies & Co. Wien

Die guten Erfolge, die die Röntgen- und Radiumbehandlung insbesondere bei den bösartigen Geschwülsten der oberen Luft- und Speisewege erzielt hat, haben in den letzten Jahren zu einer zunehmenden Anwendung der Strahlenbehandlung in diesem Gebiet geführt. Es kommen hierbei Dosen in Betracht, welche auch auf der normalen Schleimhaut der Mundhöhle und des Rachens starke Reaktionen hervorrufen, die dem Patienten vorübergehend außerordentlich unangenehm sind. Häufig wenden sich die betreffenden Patienten in der Angst, daß eine Verbrennung oder eine Ausbreitung des Leidens stattgefunden hat, an ihren Arzt, meist Facharzt für Mund- oder Halsleiden. Es scheint daher von Wichtigkeit, die Störungen, welche mit der Strahlenbehandlung der Mund- und Rachengegend verbunden sind, und ihren Verlauf zu kennen.

Dazu gehören:

1. Funktionsstörungen der Schleim- und Speicheldrüsen, die sich äußern in quantitativer und qualitativer Änderung des Speichels und bei stärkeren Graden auch in pathologisch-anatomisch nachweisbaren Schädigungen am Drüsenparenchym;

2. Veränderungen an der Mundschleimhaut;

3. Geschmacksstörungen.

Zahnschäden treten bei Anwendung von therapeutischen Dosen im allgemeinen nicht auf und kommen nur als Folge von Überdosierung oder als gewerbliche Schädigung vor. Auf sie soll daher nur nebenbei eingegangen werden.

Die Veränderung der *Speicheldrüsenfunktion* steht bei der Strahlenwirkung im Vordergrund. Daher ist hierüber am meisten bekannt. Geläufig werden jedem, der mit Bestrahlung zu tun hat, die Klagen der mund- und halsbestrahlten Patienten über die lästige Trockenheit im Mund und die anhaltende Sekretion eines sehr zähen, meist verminderten Speichels sein.

Genaue Messungen über die *Menge* dieses veränderten Speichels sind bisher nur von *Case* und *Boldyreff* vorgenommen worden. Diese untersuchten zwei Hunde mit Parotisfisteln, ferner einen mit gleichzeitiger Submaxillaris- und Sublingualfistel. In Vorversuchen stellten sie fest, wieviel Speichel die Hunde auf Einbringung von 4 g Brotpulver oder 10 cm^3 einer 0·4%igen Salzsäure sezernierten. Hierauf bestrahlten sie die Hunde (200.000 Volt,

50 cm Abstand, 450 Milliamp.-Minuten) und maßen die Speichelmenge unter gleichen Bedingungen. Sie fanden eine deutliche Herabsetzung, und zwar bei den Parotishunden von 8·1 cm³ *vor* auf 7·3 cm³ *nach* der Bestrahlung, bei dem dritten Hund von 12·1 cm³ auf 9·1 cm³. Die Versuche gelangen ebenfalls bei Anwendung der sogenannten *Pawlow*schen Reflexe, indem den Hunden die Nahrung nur gezeigt, nicht aber eingeführt wurde; hier sank die Speichelmenge von 2·6 cm³ auf 0·5 cm³ (Parotis) bzw. von 4·8 cm³ auf 0·9 cm³ (Submaxillaris und Sublingualis). Das Minimum der Speichelsekretion fanden *Case* und *Boldyreff* einen Monat nach der Bestrahlung; von da an nahm sie langsam und stetig zu, erreichte die Anfangswerte aber erst nach einigen Monaten.

Andere Autoren haben sich mit klinischen Beobachtungen begnügt. Das erscheint auch insofern berechtigt, ganz abgesehen von der Schwierigkeit der Untersuchung (Austropfenlassen des Speichels nach bei geschlossenem Mund ausgeführten Kau- und Saugbewegungen; Kauen auf Schwämmchen, die nachher ausgedrückt werden; Auffangen des Speichels durch eine in den Parotisgang eingeführte Kanüle), als die Schwankungen der Speichelmenge schon normalerweise zu groß und von zu vielen Faktoren abhängig sind, wie von psychischen Zuständen, von Mundpflege, Rauchgewohnheit oder dem jeweiligen Durchblutungszustand der Drüsen, der wiederum eng in Zusammenhang mit der Nahrungsaufnahme steht. So sind die subjektiven Angaben der Patienten in dieser Hinsicht nicht viel ungenauer und reichen für die Beurteilung, ob Speichelvermehrung oder -verminderung besteht, im allgemeinen aus.

Solche rein klinischen Beobachtungen über Veränderung der Speichelmenge nach Bestrahlung sind häufig gemacht worden. Schon 1914 beschreibt *H. E. Schmidt* als Frühreaktion (ein bis zwei Tage nach Mundbestrahlung) Anschwellung der Speicheldrüsen und nach vorübergehender Steigerung während der ganzen Spätreaktion eine starke Abnahme der Speichelmenge und dadurch bedingte Trockenheit im Mund und Rachen. Über den gleichen Verlauf berichtet *Jüngling*. *Leddy* schildert 1927 den Reaktionsablauf noch genauer: Die Frühreaktion, bestehend in akuter Schwellung, Druck- und Spannungsgefühl in den Drüsen, tritt etwa drei bis sechs Stunden nach der Bestrahlung auf, erreicht ihren Höhepunkt nach rund acht Stunden und klingt in weiteren zwei bis drei Stunden ab; die Spätreaktion, bestehend in herabgesetzter Sekretion, Steifigkeitsgefühl der Wangen und Trockenheit, tritt ein bis drei Wochen nach Bestrahlung auf und dauert zwei bis vier Wochen, seltener länger. Bei hohen Dosen können Früh- und Spätreaktionen kombiniert sein. Vermehrte Salivation als Frühreaktion kennen auch *Rieder* und *Hammer*; nach ihnen schwindet sie nach 24 Stunden. Nach *Halberstädter* können die Schwellungen der Frühreaktion so stark sein, daß sie einem Mumps ähneln. *Sharp* beobachtete ebenfalls im akuten Stadium Speichelvermehrung, während zwei Monate nach der Bestrahlung die Menge noch stark vermindert war. Nach *H. v. Spindler* machen direkte Bestrahlungen der Drüsen mit über 30% der HED verminderte Sekretion, die tage-

bis wochenlang andauert. Auch *Regaud* und *Lacassagne*, *Elis G. E. Berven*, *Flaskamp*, *Hegener*, *Nemenow* erwähnen dieselben Veränderungen.

Therapeutisch hat man versucht, diese Erfahrungen bei dem Ptyalismus nach Encephalitis lethargica zu verwerten und Bestrahlungen der Submaxillaren und Parotiden vorzunehmen (*Lüdin*); Versuche, die keinerlei oder höchstens vorübergehenden Erfolg hatten. Interessant sind dagegen die guten Erfolge bei Behandlung von Speichelfisteln durch Parotisbestrahlung an Kriegsverletzten, die *Kaess* und *Schädel* vornahmen. Durch den dadurch bewirkten vorübergehenden Funktionsausfall der Parotisdrüse konnte *Kaess* zwei Fälle, *Schädel* einen Fall von Parotisfisteln zur völligen Ausheilung bringen.

Das wenige, was wir neben den Veränderungen der Menge über sonstige Störungen des Speichelsekretes wissen, verdanken wir hauptsächlich *George S. Sharp*. Er beobachtete Veränderungen der *Reaktion* und der *Viskosität* nach Bestrahlungen. Die Reaktion des Speichels, die sich einwandfrei nur durch Bestimmung der H-Ionenkonzentration feststellen läßt, ist normalerweise schwach sauer. Sie unterliegt jedoch ebenso wie die Menge mancherlei Schwankungen, hängt auch von dem Zustand der Zähne ab. Beim Magenkrebs soll sie nach *L'Héritier*, *Frerichs* und *Stickert* abnorm sauer sein, was *Hübner* und *Boas* allerdings nicht bestätigen konnten. Nach *Sharp* sind die Säurewerte einmal bei jeder oralen Infektion, ferner insbesondere beim Mundhöhlenkrebs und endlich im Spätstadium nach Bestrahlung erhöht. Letzteres stellt er durch folgende Untersuchungen unter Beweis: bei 13 Patienten war der p_H-Gehalt von Speichelproben vor der Bestrahlung zwischen 5·8 und 6·9; während der akuten Reaktion war er in allen Fällen erhöht (6·1 bis 7·5), um nach zwei Monaten unter den Anfangsbefund gesunken zu sein (5·7 bis 6·5), d. h. der Speichel wurde zunächst etwas alkalischer, während der Spätperiode aber stärker sauer. Als Erklärung nimmt *Sharp* an, daß im akuten Stadium der Speichel wegen seiner Mengenzunahme kürzer im Mund bleibt und daher nicht genügend mit der Kohlensäure der Ausatmungsluft gesättigt wird, wodurch die Verschiebung zur basischen Seite auftritt; der umgekehrte Fall trifft für das Spätstadium zu. Die Viskosität nahm während des akuten Reaktionsstadiums teilweise zu, teilweise aber auch ab; nach zwei Monaten war sie in allen Fällen erhöht.

Untersuchungen über Änderung des Fermentgehaltes liegen nicht vor, während nach *Gotthard* der *Rhodankali*-Gehalt in einem Falle von Überdosierung geschwunden sein soll.

Den klinischen Symptomen einer Speicheldrüsenfunktionsstörung liegen *pathologisch-anatomische Veränderungen* der Drüsen zugrunde. Nach *Mühlmann* und *Meyer* kommt es in den Drüsen zunächst zu Gefäßschädigungen und Lymphozyteninfiltrationen. Auch *Gassmann* fand stellenweise ein siebartiges Aussehen der Gefäßwand. *Jüngling* sah nach Anwendung von 100 bis 120% der HED fast völliges Verschwinden des Parenchyms der Speicheldrüse und starke Bindegewebsentwicklung; die Epithelzellen der restierenden Drüsenalveolen zeigten schlechtgefärbte Kerne, während das Epithel der Ausführungsgänge intakt war. Gleiche Befunde am Drüsenparenchym hat

H. E. Schmidt neun Monate nach erheblicher Überdosierung erhoben. Auch *Holfelder*, *Pordes* und *Rahm* nennen ähnliche Veränderungen.

Salis untersuchte histologisch die Speicheldrüsen von mit sehr hohen Dosen bestrahlten Hunden (die Dosen überstiegen die therapeutischen etwa um das acht- bis zwölffache) und fand schlechte Kernfärbung, trübe Zellen mit Tropfen- und Vakuolenbildung, Auflockerung und Unordnung der Läppchen, teilweise völligen Schwund der Lumina; er betont, daß er an keinen Stellen Ersatz durch Narbengewebe sah und schließt daraus, daß es sich nicht um Dauerschädigung handelt. Klinisch hatten diese Hunde keine Änderung der Speichelsekretion aufgewiesen. Verminderung der Sekretion hatte *Salis* nur durch Unterbindung beider Ductus Stenonianus und Exstirpation beider Drüsen erreichen können. Der Hund scheint also in dieser Hinsicht resistenter als der Mensch zu sein.

Ähnliche Versuche wie *Salis* stellten *Watrin* und *Florentin* an. Sie bestrahlten die Submaxillarisdrüsen von Meerschweinchen mit 1500 bis 2000 franz. R und untersuchten sie acht bis zehn Tage später nach Tötung der Tiere. Sie fanden die serösen Acini intakt, dagegen eine Hyperplasie von Zellenarten, aus denen sich teilweise neue Exkretionskanäle gebildet hatten, ähnlich wie es schon früher an verschiedenen Drüsen bei Trächtigkeit beobachtet worden war.

Endlich ist ein in letzter Zeit von *Englmann* erhobener Befund hier zu nennen: Er hatte Gelegenheit, eine Submaxillarisdrüse fünf Monate nach einer Bestrahlung mit 4500 r Herddosis anatomisch zu untersuchen und fand eine ausgesprochene Fibrose. Gleichzeitig untersuchte er die mitbestrahlten Schleimdrüsen und fand hier in fast noch stärkerem Maße ein vermehrtes bindegewebiges Stroma mit vorwiegend plasmazellulärer Infiltration. Eine ausgesprochene Schädigung der Schleimdrüsen erwähnen übrigens auch *Jüngling* und *Regaud* und *Lacassagne*; daß sie sehr wenig oder gar nicht mehr sezernieren, trägt zu der Entstehung der Mundtrockenheit erheblich bei.

Fassen wir zusammen, was über Speicheldrüsenveränderung nach Bestrahlung bekannt ist, so ergibt sich als Wesentlichstes:

In dem kurz andauernden akuten Reaktionsstadium von etwa 3 bis 24 Stunden nach der Bestrahlung kommt es zu einer Sekretionssteigerung, bei der der Speichel zuweilen verdünnt, zuweilen aber auch schon sehr zäh ist. Während der ganzen Spätperiode, also etwa von der zweiten Woche ab, wird nur wenig und ausgesprochen zäher Speichel abgesondert, wodurch zusammen mit der verminderten Tätigkeit der Schleimdrüsen eine lästige Mundtrockenheit bedingt wird, die wochen- bis monatelang anhalten kann. Diese klinischen Symptome haben ihre Ursache in einer pathologisch-anatomischen Schädigung der Drüsen, die in einer teilweisen Atrophie und Ersatz des Parenchyms durch Bindegewebsentwicklung besteht.

Veränderungen an der *Mundschleimhaut* fehlen nach Bestrahlungen im Mund- und Halsgebiet fast niemals. Die Schleimhaut reagiert auf jeden

Reiz im allgemeinen wie die Haut, doch meist stärker und schneller, weil sie infolge der fehlenden Hornschicht empfindlicher ist. Diese Tatsache trifft auch für den Strahlenreiz zu.

Im einzelnen gibt es für das Erythem der Haut kein Analog an der Mundschleimhaut. Dagegen hält *Jüngling* die von ihm gelegentlich beobachtete Abstoßung feiner weißer Häutchen für einen der feinen Abschilferung der Haut entsprechenden Vorgang.

Regaud und seine Mitarbeiter zeigten, daß die Veränderungen an der Schleimhaut, die nach der sogenannten Langzeitbestrahlung (*Coutard*) auftreten, oft nur die oberste Gewebsschicht, das Epithel, betreffen, während das darunterliegende Bindegewebe und die Gefäße verschont bleiben. Daher ist diese Reaktion von der *Regaud*schen Schule als Radioepithelitis bezeichnet worden.

Nach *Coutard* tritt diese Radioepithelitis durchschnittlich am 13. Tag nach der ersten Bestrahlung auf, und zwar verschwindet an diesem Tage das Pflasterepithel der Pharynx- oder Mundschleimhaut; die zunächst noch kleinen, getrennt bleibenden Zonen vergrößern sich in den folgenden Tagen und verschmelzen miteinander; die bloßgelegte Kutis bedeckt sich dann schnell mit einem weißlichen Belag. Die ganze Reaktion dauert bis etwa zum 26. Tag, wo die „Hautepidermitis" beginnt.

Schinz beschreibt den Ablauf der Schleimhautreaktion wie folgt: Am 12. bis 15. Tag kommt es zu Rötung, darnach zu Erosionen, schließlich zu Belägen; die Erscheinungen klingen zwischen dem 22. und 27. Tag ab und die Hautreaktion beginnt. Nach *Hegener* besteht das Wesen der Mukositis in einer Rötung und Schwellung der Schleimhaut; dann schwindet das Epithel zunächst in einzelnen Zonen, die zusammenfließen und sich schnell mit einem gelblichweißen fibrinösen Belag beziehen, der zum Schluß große Flächen bedeckt; ein blasses Ödem in der Schleimhaut kann monatelang fortbestehen. Ist dieses Ödem stärker und sitzt es im Hypopharynx (z. B. bei Kehlkopfbestrahlungen), kann es die Ursache einer stärkeren Heiserkeit sein (*Mühlmann*, *Hahn*, *Lenk*). Ödem an Uvula, Tonsillengegend und Larynx zusammen mit diphtherischen Belägen im Hypopharynx beschreibt auch *Flaskamp* als starke Frühreaktion. Den fibrinösen gelblichen festhaftenden Belag an Zunge und Mandelgegend schildert ferner *Birkett*; er tritt nach ihm etwa am 14. Behandlungstag auf und schwindet in etwa vier bis sechs Wochen.

Experimentell fanden *Case* und *Boldyreff* an Hunden nach Tiefenbestrahlung Herabsetzung der Sensibilität der Mundhöhlenschleimhaut.

Histologisch untersuchte *Englmann* die Schleimhaut der Mundhöhle und der oberen Luftwege in zwei Fällen vier und fünf Monate nach Langzeitbestrahlung mit 4100 r Wirkungsdosis. Er fand das Plattenepithel der Mundhöhle und des Pharynx, ebenso das mitbestrahlte Flimmerepithel des Epipharynx völlig intakt.

Dagegen fand *Shirota* nach experimenteller Radiumbestrahlung der Mundschleimhaut von Meerschweinchen ausgesprochene Veränderungen bei der histologischen Untersuchung der getöteten Tiere. Bei kleinen Radiummengen (50 mg, einmal täglich eine Stunde lang, 1- bis 14mal) bestand nach wenigen Tagen leichtgradige Entzündung oder regressive Veränderung des Epithels, nach einer Woche Nekrose und Erosion der Epithelschicht; bei größeren Dosen (täglich fünf Stunden, ein- bis neunmal) noch nach 40 Tagen hochgradige Schädigung, bestehend in Bindegewebsschwellung und Randzelleninfiltration in der Mukosa, im Muskelgewebe trübe Schwellung bis wachsartige Degeneration, Hyperämie der Blutgefäße und teilweise Nekrose der Gefäßwand. (Analoge Befunde hatte *Shirota* schon vorher an experimentell radiumbestrahlter Kehlkopf- und Trachealschleimhaut erhoben.)

Kurz sei darauf eingegangen, was von Einwirkungen der Strahlen auf die *Zähne* bekannt ist. Wie einleitend erwähnt, handelt es sich dabei meist um Kieferknochenschädigung durch Überdosierung und kommt daher für die hier zu besprechenden Störungen bei therapeutischen Dosen weniger in Betracht.

Gotthard beschreibt 1922 einen Fall, wo bei offenbarer Überdosierung die Zähne teilweise vollkommen zerstört wurden; es fanden sich nur noch Zahnreste, der Schmelz fehlte und das Zahnbein lag bloß. Diejenigen Zähne waren am meisten betroffen, die den Strahlen am meisten ausgesetzt waren. Diese Tatsache bewog *Leist*, der *Gotthard*schen Ansicht, wonach die Schmelzberaubung durch mangelnden Speichelfluß zu erklären war, zu widersprechen. *Leist* unternahm daraufhin Zahnbestrahlungen bei Ratten und stellte als Angriffspunkt der Strahlen die Odontoblasten fest, besonders empfindlich waren die der Keimzone. *Leist* prüfte auch klinisch an mundbestrahlten Patienten die Zähne mittels des elektrischen Stromes auf Vitalität; nur in einem Fall verhielten sich dabei drei der bestrahlten Zähne gegen den faradischen Strom refraktär, ein Zeichen dafür, daß also die Nervenendigungen in der Pulpa meist noch intakt waren.

Jüngling beschreibt einen Fall, wo drei Monate nach der Bestrahlung des Unterkiefers wegen Karzinoms Zahnschmerzen auftraten, einige Alveolen eiterten und sich schließlich ein Knochensequester bildete. *Stark* sah bei einer Patientin eineinhalb Jahre nach Bestrahlung wegen Frauenbartes Ausfall einiger Frontzähne und Bildung von Knochenbälkchen. *Grashey* beobachtete Schädigungen der Kieferknochen.

Eine Hemmung des Zahnwachstumes an jungen Versuchstieren beobachtete *Recamier* bei seinen Studien über Knochenschädigung durch Röntgenstrahlen. Klinisch stellte *Zappert* an Säuglingen, die intrauterin bestrahlt worden waren, in sechs Fällen dreimal eine Verzögerung des Milchzahndurchbruches fest.

Eine Mitteilung über eine gewerbliche Kieferschädigung durch radioaktive Substanzen liegt von *Hoffmann* vor: Zwölf Arbeiterinnen einer amerikanischen Uhrenfabrik bemalten die Zifferblätter mit einer Leuchtfarbe aus Zinksulfat, Radium, Meso- und Radiumthor, wobei sie den Pinsel mit den Lippen spitzten; nach drei bis sieben Jahren traten Nekrosen der Alveolarränder, Lockerung und Ausfall der Zähne und Totalnekrose des Kiefers auf.

Neben den bisher genannten Strahlenwirkungen in der Mundhöhle: Veränderungen der Speicheldrüsen, der Mundschleimhaut und der Zähne, gibt es nun noch weitere, über die bisher in der Literatur unseres Wissens nach nur kurze Hinweise bestehen und mit denen sich daher diese Ausführungen jetzt eingehender befassen sollen. Es handelt sich um die Störungen der Geschmacksfunktion und das häufige Auftreten einer schwarzen Zunge nach Bestrahlung.

Zunächst seien die *Geschmacksveränderungen* besprochen. Ausgehend von den nach Mund- und Halsbestrahlungen so häufig wiederkehrenden

Klagen der Patienten über Geschmacksverlust, die auch schon *Halberstaedter*, *Leddy*, *Coutard* und *Zuppinger*, in letzter Zeit noch nachdrücklicher *Hegener*, erwähnen, wurde der Versuch gemacht, diese subjektiven Beschwerden näher zu analysieren. Den darüber vorgenommenen Untersuchungen müssen einige anatomisch-physiologische Bemerkungen vorangestellt werden.

Die vier Geschmacksqualitäten sind bekanntlich: süß, sauer, bitter, salzig. Sie werden teils durch Trigeminus-, teils durch Glossopharyngeusfasern vermittelt, und zwar verteilt sich der Trigeminus mehr auf die vorderen Teile, der Glossopharyngeus auf die hintere Hälfte der Zunge. Sauer und salzig werden vermittels des Trigeminus, also hauptsächlich an der Zungenspitze, bitter und süß vermittels des Glossopharyngeus, also am Zungengrund, geschmeckt. Den Geschmacksempfindungen mengen sich stets Geruchsempfindungen zu, und erst beide zusammen machen das aus, was wir laienhaft unter „Geschmack" verstehen. Bei Schwellungszuständen im Nasenrachenraum werden die begleitenden Geschmacksempfindungen aufgehoben, und es kommt zu der sogenannten gustatorischen Anosmie. Meist ist diese die Ursache für vorübergehenden Geschmacksverlust. Zu einer anderen Art des Geschmacksunvermögens kann es selbstverständlich aber auch durch Störung des Geschmacksinnes selbst kommen. Als Ursache hierfür kommen alle Störungen im Verlaufe des sensiblen Glossopharyngeus und Trigeminus in Betracht. Es kann z. B. die zentrale Lokalisation für Glossopharyngeus- und Trigeminusgeschmack lädiert sein. Der Sitz dieser ist unsicher, doch hat man bei Läsion des Unkus neben Geruch- auch Geschmackstörungen gefunden und vermutet, daß die beiden verwandten Sinnesqualitäten vielleicht an dieser Stelle ein gemeinsames Zentrum haben (*Sahli*). Ferner können indirekt die Geschmacksfasern lädiert werden durch Läsion des Musc. lingualis oder des Mittelohres, die von den sensiblen Fasern des Trigeminus durchlaufen werden oder auch bei gewissen peripheren Lähmungen des Fazialis, dem sie stellenweise vergesellschaftet sind. Endlich am einfachsten können die Endausbreitungsgebiete der sensiblen Fasern durch Schädigungen irgendeiner Art direkt betroffen werden.

Bei unseren Untersuchungen gingen wir nun so vor, daß wir zunächst die vier Geschmacksqualitäten einmal vor und zweitens zu verschiedenen Zeitpunkten nach der Bestrahlung prüften. Nebenbei untersuchten wir, ob Störungen im Gebiet der übrigen sensorischen Nervenendigungen vorlagen, d. h. von Gefühls- oder Geruchsnerven.

Das Gefühl wurde geprüft durch Betupfen verschiedener Stellen in der Mundhöhle mit feinen Watteflöckchen (Berührungsempfindung), durch Stechen mit spitzer Nadel (Schmerzempfindung) und Berühren mit einem mit warmem oder kaltem Wasser gefüllten Reagenzgläschen (Temperaturempfindung).

Zur Untersuchung des Geruchsinnes wurden dem Patienten bei Verschluß des einen Nasenloches Geruchstoffe unter das andere gehalten. Als riechende Substanzen nahmen wir eine Reihe von meist bekannten und die

Schleimhaut nicht allzusehr reizenden Stoffen, nämlich Terpentin, Kampfer, Kaffee, Tabak, Kölnischwasser und Asa foetida.

Der Geschmacksinn wurde durch Betupfen und Bestreichen der Zungenspitze mit in Geschmacksstoffe eingetauchten Wattepinseln geprüft. Dabei blieb die Zunge ausgestreckt und die Versuchsperson wurde nach bestimmten Geschmacksempfindungen gefragt, worauf sie je nachdem mit Nicken oder Schütteln des Kopfes antwortete. Der Atem wurde während der Prüfung angehalten, um den Geruchsinn auszuschalten. Zwischen den Einzelprüfungen wurde der Mund ausgespült. Als Geschmacksagenzien wurden benutzt: 1%ige und 3%ige Essigsäure, 5%ige und 10%ige Kochsalzlösung, 5%ige und 10%ige Zuckerlösung und 1%ige Chininlösung.

An einem Beispiel seien die Versuche und ihre Ergebnisse erläutert, wobei die gleichzeitig angestellten Beobachtungen über den übrigen Reaktionsablauf hier zunächst noch nicht berücksichtigt, sondern erst später im Zusammenhang mit den weiteren Fällen erörtert werden sollen:

Patientin *J. R.* (siehe Tabelle I), 65 Jahre alt. Krankheitsbefund: Ausgedehnter Tumor am Zungengrund, histologisch (Probeexzision): Zylindrom. Therapie: Radiumbestrahlung, 50 mg auf rechte und linke Halsseite, jeweils vier Tage, 3 cm Abstand, zwischen dem 21. Oktober und 11. November 1932.

Anfangsbefund am 20. Oktober 1932:

Berührungs-, Schmerz- und Temperaturempfindung an allen Lokalisationen der Mundhöhle vorhanden. Die Geruchstoffe werden sowohl mit dem rechten wie mit dem linken Nasenloch sofort wahrgenommen, Kölnischwasser, Tabak, Kaffee und Terpentin auch sofort richtig qualifiziert, Kampfer als Mottenpulver angesprochen, Asa foetida als Gestank empfunden.

Geschmacksprüfung:

a) 5%ige Zuckerlösung durch Bestreichen mit Wattepinsel auf die Zungenspitze aufgetragen: keine Empfindung; auf die hintere Zungenhälfte aufgetragen: sofort richtig mit „süß" angegeben. 10%ige Zuckerlösung wird an allen Zungenpartien geschmeckt.

b) Salzig wird in 10%iger Konzentration überall, in 5%iger Konzentration nur an der Zungenspitze geschmeckt.

c) Sauer wird in 3%iger Lösung (Essigsäure) überall, in 1%iger Lösung ebenfalls nur an der vorderen Zunge empfunden.

d) Bitter (Chininlösung) wird nur am Zungengrund (tumorfreie Bezirke), dort sehr stark, empfunden.

Erste Nachuntersuchung am 2. November 1932, zwölf Tage nach der ersten Bestrahlung; die Bestrahlungsbehandlung ist noch nicht beendet: Subjektiv keine besonderen Klagen außer den durch den Tumor bedingten anfänglichen Schluck- und Sprechbeschwerden. Objektiv bestehen gegenüber dem Anfangsbefund keine Abweichungen, nur wird „süß" nunmehr in 5%iger Lösung gar nicht mehr geschmeckt.

Zweite Nachuntersuchung am 21. November 1932, 31 Tage nach der ersten Bestrahlung, Bestrahlungsbehandlung seit zehn Tagen beendet:

Subjektiv außer Klagen über Verschleimung solche über Geschmacksstörung: „Das Essen schmeckt fade, dabei hat alles einen bitteren Beigeschmack". Objektiv werden „süß" und „salzig" überhaupt nicht mehr geschmeckt, „sauer" nur in 3%iger Lösung an der Zungenspitze, „bitter" noch schwach am Zungengrund (erst nach kurzem Intervall und nicht mehr so unangenehm wie anfangs empfunden). Dem subjektiven „bitteren Beigeschmack" entspricht also das alleinige Erhaltenbleiben, freilich bereits auch in abgeschwächtem Stadium, der sauren und bitteren Geschmacksqualität.

Gefühls- und Geruchsinn zeigen keinerlei Störungen; alle diesbezüglichen Prüfungen verlaufen nach wie vor positiv.

Dritte Nachuntersuchung am 30. November 1932, 40 Tage nach der ersten Bestrahlung:

Subjektiv neben ausgesprochenen Beschwerden über Speichelsekretionsveränderungen Klagen über totalen Geschmacksverlust.

Prüfung: Sämtliche Geschmacksqualitäten werden nicht mehr empfunden, Gefühl und Geruch ungestört erhalten.

Vierte Nachuntersuchung am 7. Dezember 1932, 47 Tage nach der ersten Bestrahlung:

Subjektiv weniger Beschwerden, Patientin kann auch wieder besser schmecken.

Objektiv:

a) „süß" wird wieder wie anfangs geschmeckt,

b) „salzig" wird noch überhaupt nicht geschmeckt,

c) „sauer" wird nur an der Zungenspitze geschmeckt (anfänglich in 3%iger Lösung auch hinten),

d) „bitter" wird wie anfänglich geschmeckt. Gefühl und Geruch ungestört.

Fünfte Nachuntersuchung am 5. Jänner 1933, 76 Tage nach der ersten Bestrahlung:

Subjektiv keine Geschmacksstörungen mehr.

Objektiv: Die Prüfung entspricht genau dem Anfangsbefund, sowohl in bezug auf den Geschmacks- als auch auf Gefühls- und Geruchsinn.

Die weiteren Untersuchungen folgen in Tabellenform. Da die Prüfungen von Gefühl und Geruch in keinem Fall Störungen oder Veränderungen ergeben haben, sind sie nicht mit angeführt.

In Tabelle XII sind die Ergebnisse der Geschmacksprüfungen der besseren Vergleichsmöglichkeit halber nochmals in Kurvenform untereinandergestellt.

Tabelle I

J. R., 65 Jahre

	1. Tag	12. Tag
Grundkrankheit	Zungengrund-zylindrom	Unverändert
Bestrahlungsart	Radium, 50 mg, Abstand 3 cm,	
Subjektive Beschwerden	Keine	Keine
Haut	Unverändert	Unverändert
Schleimhaut	Zunge nicht belegt	Geringer Fibrinbelag. Rachenröte
Gefühl		
Berührung	±	±
Schmerz	+	+
Wärme	+	+
Kälte	+	+
Geruch		
Kölnischwasser	Erkannt	Erkannt
Tabak	„	„
Kaffee	„	„
Terpentin	„	„
Kampfer	„Mottenpulver"	„Mottenpulver"
Asa foetida	„Stinkt"	„Stinkt"
Geschmack		
süß 5% v.	0	0
„ 5% h.	+	0
„ 10% v.	+	+
„ 10% h.	+	+
salzig 5% v.	+	+
„ 5% h.	0	0
„ 10% v.	+	+
„ 10% h.	+	+
sauer 1% v.	+	+
„ 1% h.	+	+
„ 3% v.	+	+
„ 3% h.	+	+
bitter v.	0	0
„ h.	+	+

Tabelle I

J. R., 65 Jahre

31. Tag	40. Tag	47. Tag	76. Tag
Tumor wenig kleiner	Tumor deutlich kleiner	Kleiner Rest-tumor	Infiltration am Zungengrund
beide Halsseiten, innerhalb von 20 Tagen			
Verschleimt, alles schmeckt bitter	Trockenheit, zäher Speichel, schmeckt nichts	Mundtrocken-heit, schmeckt besser	Noch geringe Verschleimung
Erythem	Leichte Bräunung	Pigment	Pigment
Schleimfäden, wie am zwölften Tag	Zunge weißlich belegt	Zunge gering belegt	Zunge gering belegt
+	+	+	+
+	+	+	+
+	+	+	+
+	+	+	+
Erkannt	Erkannt	Erkannt	Erkannt
,,	,,	,,	,,
,,	,,	,,	,,
,,	,,	,,	,,
„Mottenpulver" „Stinkt"	„Mottenpulver" „Stinkt"	„Mottenpulver" „Stinkt"	„Mottenpulver" „Stinkt"
0	0	0	0
0	0	+	+
0	0	+	+
0	0	+	+
0	0	0	+
0	0	0	0
0	0	0	+
0	0	0	+
0	0	0	+
0	0	+	+
+	0	+	+
0	0	0	+
0	0	0	0
+	0	+	+

Tabelle II
J. R., 64 Jahre

	1. Tag	5. Tag	13. Tag	27. Tag	39. Tag	66. Tag
Grundkrankheit	Zungengrundkarzinom	Unverändert	Tumor kleiner	Tumor verschwunden	Tumor verschwunden	Tumor verschwunden
Bestrahlungsart	Radiumfernbestrahlung, 300 mg, innerhalb von neun Tagen					
Subjektive Beschwerden	Keine	Keine	Zäher Speichel, schmeckt nicht mehr gut	Mundtrockenheit, Verschleimung, kein Geschmack	Verschleimt, schmeckt besser	Noch wenig verschleimt
Haut	Unverändert	Unverändert	Unverändert	Beginnende Erosion, links geringe Bräunung	Abschuppung der gebräunten Hornschicht	Pigment
Schleimhaut	Zunge belegt	Zunge belegt	Fibrinbelag, Rötung und kleine Erosionen der Schleimhaut, Zunge stark belegt	Zunge kaum mehr belegt (gute Mundpflege)	Zunge in der Mitte leicht bräunlich	Zunge mit braunem Belag
Geschmack: süß 5% v.	+	+	0	0	0	+
,, 5% h.	+	+	0	0	0	+
,, 10% v.	+	+	0	0	+	+
,, 10% h.	+	+	0	0	+	+
salzig 5% v.	+	+	+	0	+	+
,, 5% h.	+	+	0	0	+	+
,, 10% v.	+	+	+	+	+	+
,, 10% h.	+	+	+	+	+	+
sauer 1% v.	+	+	0	0	+	+
,, 1% h.	+	+	0	0	+	+
,, 3% v.	+	+	0	0	+	+
,, 3% h.	+	+	0	0	+	+
bitter v.	0	0	0	0	0	0
,, h.	+	+	+	+	+	+

Tabelle III

M. P., 61 Jahre

	1. Tag	9. Tag	22. Tag	39. Tag	46. Tag
Grundkrankheit	Uvulakarzinom, Drüsenmetastasen r.	Unverändert	Unverändert	Unverändert	Unverändert
Bestrahlungsart	Fraktionierte, protrahierte Röntgenbestrahlung beider Halsseiten				
Subjektive Beschwerden	Keine	Schmeckt nur schlecht	Alles schmeckt bitter, ist verschleimt, zäher Speichel	Schmeckt besser, Mundtrockenheit	Noch Mundtrockenheit, zäher Speichel
Haut	Epilation von früherer Bestrahlung	Wie vorher	Eben sichtbares Pigment	Pigment	Pigment
Schleimhaut	Zunge gering belegt	Zunge stark belegt, Rachenrötung	Zunge in der Mitte schwärzlich belegt	Schwarze Zunge	Schwarze Zunge
Geschmack: süß 5% v.	+	0	0	0	+
,, 5% h.	+	0	0	0	+
,, 10% v.	+	0	0	0	+
,, 10% h.	+	+	0	+	+
salzig 5% v.	+	0	0	0	+
,, 5% h.	+	0	0	0	+
,, 10% v.	+	0	0	0	+
,, 10% h.	+	0	0	0	+
sauer 1% v.	+	0	0	0	+
,, 1% h.	0	0	0	0	0
,, 3% v.	+	+	0	+	+
,, 3% h.	+	0	0	0	+
bitter v.	0	0	0	0	0
,, h.	+	+	+	+	+

Tabelle IV
A. B., 64 Jahre

	1. Tag	7. Tag	14. Tag	21. Tag	28. Tag	35. Tag	53. Tag	60. Tag	70. Tag
Grundkrankheit . .	Karzinom d. Frenul. linguae	Unverändert	Unverändert	Unverändert	Tumor weicher, kleiner	Tumor deutlich kleiner	Tumor kaum mehr vorhanden	Kein Tumor, ödematöses Infiltrat	Noch Infiltrat
Bestrahlungsart . .	Radiumfernbestrahlung, 300 mg, beide Halsseiten								
Subjektive Beschwerden . . .	Keine	Zäher Speichel	Wenig und zäher Speichel, schmeckt nichts	Mundtrockenheit, kann nicht schmecken	Trockenheit, zäher Speichel	Wie am 28. Tag	Noch Mundtrockenheit	Nur noch wenig verschleimt	Keine
Haut	Unverändert	Unverändert	Unverändert	Teilweise Epilierung, Dermatitis exsudativa	Dermatitis exsudativa	Dermatitis exsudativa abklingend	Epilation, Pigmentierung	Pigment	Pigment
Schleimhaut . . .	Zunge nicht belegt	Leichter Zungenbelag, geringe Rachenröte	Kleine Epithelverluste an der Zunge, allgemeine Rötung	Zunge gereinigt (Mundpflege!)	Kein Belag	Braunschwarze Zunge	Zunge gereinigt	Zunge glatt	Zunge glatt
Geschmack: süß 5% v.	+	0	0	0	0	0	0	0	+
,, 5% h.	+	0	0	0	0	0	0	0	+
,, 10% v.	+	0	0	0	0	0	0	0	+
,, 10% h.	+	+	0	0	0	0	0	0	+
salzig 5% v.	+	+	0	0	0	0	+	+	+
,, 5% h.	+	+	0	0	0	0	+	+	+
,, 10% v.	+	+	0	+	+	+	+	+	+
,, 10% h.	+	+	0	0	0	0	+	+	+
sauer 1% v.	+	0	0	0	0	0	+	+	+
,, 1% h.	+	0	0	0	0	0	+	+	+
,, 3% v.	+	+	+	+	0	0	+	+	+
,, 3% h.	+	0	0	0	0	0	+	+	+
bitter v.	+	+	0	0	0	0	0	0	+
,, h.	+	+	0	0	0	0	0	0	+

Tabelle V

K. R., 72 Jahre

	1. Tag	9. Tag	37. Tag	47. Tag
Grundkrankheit	Lippenkarzinom, rechts Halsdrüsen	Unverändert	Drüsenpaket kleiner	Wie am 37. Tag
Bestrahlungsart	Radium 50 mg, Abstand 3 cm, innerhalb 7 Tage			
Subjektive Beschwerden	Keine	Keine	Mundtrockenheit, zäher Speichel	Mundtrockenheit
Haut	Unverändert	Unverändert	Deutliches Erythem	Pigmentierung
Schleimhaut	Unverändert	Zunge wenig belegt	Zunge nicht belegt	Zunge nicht belegt
Geschmack				
süß 5% v.	+	0	0	+
„ 5% h.	+	0	0	+
„ 10% v.	+	+	+	+
„ 10% h.	+	+	+	+
salzig 5% v.	+	+	0	+
„ 5% h.	+	+	0	+
„ 10% v.	+	+	0	+
„ 10% h.	+	+	+	+
sauer 1% v.	+	+	+	+
„ 1% h.	+	+	+	+
„ 3% v.	+	+	+	+
„ 3% h.	+	+	+	+
bitter v.	0	0	0	0
„ h.	+	+	0	+

Aus den Untersuchungen läßt sich zunächst einmal die wichtige Tatsache herauslesen, daß den subjektiven Beschwerden der Patienten über Geschmacksstörungen objektive Befunde zugrunde liegen. Das war nicht ohne weiteres zu erwarten. Wenn z. B. ein Patient angab, er habe seit etwa der zehnten Bestrahlung einen pappigen Geschmack und sein ganzer Mund sei wie verkleistert, so hätte man annehmen können, das rühre von der veränderten Speicheldrüsenfunktion her; durch das zähe, lang im Mund verbleibende Speichelsekret würden die Bissen eingehüllt und verklumpt und seien dadurch nicht imstande, die Geschmacksnervenendigungen zu reizen; der Patient wies aber zur Zeit dieser Klagen objektiv völligen Funktionsausfall der Geschmacksfasern an der Zunge auf. Interessant ist die zweimalige Angabe von Patienten, daß alles „bitter" schmecke (Tabelle I, III); in dem

Tabelle VI

P. R., 50 Jahre

	1. Tag	35. Tag	60. Tag	87. Tag	98. Tag	105. Tag
Grundkrankheit	Kehlkopfblastom, rechtes Stimmband	Tumor kleiner	Rechtes Stimmband noch geschwollen	Rechtes Stimmband noch zackig	Wie am 87. Tag	Kein Tumor, außen kleine Glandula
Bestrahlungsart	Fraktionierte, protrahierte Röntgenbestrahlung					
Subjektive Beschwerden	Keine	Mundtrockenheit, kann nicht schmecken (salzt u. pfeffert alles nach)	Zäher Speichel, schmeckt wenig	Keine Beschwerden	Keine	Keine
Haut	Unverändert	Trockene Haut, schuppt	Epilation	Epilation	Epilation	Epilation
Schleimhaut	Zunge nicht belegt	Zunge weißlich belegt	Zunge gering belegt	Kein Zungenbelag	Kein Zungenbelag	Kein Zungenbelag
Geschmack: süß 5% v.	+	0	0	0	+	+
,, 5% h.	+	0	0	0	+	+
,, 10% v.	+	0	0	0	+	+
,, 10% h.	+	0	+	+	+	+
salzig 5% v.	+	0	0	+	+	+
,, 5% h.	+	0	0	+	+	+
,, 10% v.	+	0	0	+	+	+
,, 10% h.	+	0	0	+	+	+
sauer 1% v.	+	0	0	0	+	+
,, 1% h.	+	0	0	0	+	+
,, 3% v.	+	0	0	+	+	+
,, 3% h.	+	0	0	0	+	+
bitter v.	+	0	0	0	0	+
,, h.	+	+	+	0	0	+

Tabelle VII

F. D., 42 Jahre

		1. Tag	9. Tag	16. Tag	27. Tag	45. Tag
Grundkrankheit		Hypopharynx-karzinom	Tumor kleiner	Tumor deutlich kleiner	Resttumor	Tumor verschwunden
Bestrahlungsart		Radiumfernbestrahlung, 300 mg, beide Halsseiten				
Subjektive Beschwerden		Schluck-beschwerden	Mund gering verschleimt	zäher Schleim, Trockenheit	Trockenheit	Keine
Haut		Unverändert	Unverändert	Dermatitis sicca	Tiefbraun	Pigment
Schleimhaut		Zunge nicht belegt	Zunge leicht belegt	Fibrinbelag in der Gegend des Tumors, allgemeine Rötung und Schwellung, Zunge schwärzlich	Reste von Fibrin-belag, Zunge noch schwärzlich	Mitte der Zunge noch schwärzlich
Geschmack	süß 5% v.	+	0	0	0	+
	,, 5% h.	+	0	0	0	+
	,, 10% v.	+	0	„Wie Aprikosen"	0	+
	,, 10% h.	+	+	0	0	+
	salzig 5% v.	+	0	0	0	+
	,, 5% h.	+	0	0	0	+
	,, 10% v.	+	+	0	0	+
	,, 10% h.	+	+	0	0	+
	sauer 1% v.	+	+	0	0	+
	,, 1% h.	+	+	0	0	+
	,, 3% v.	+	+	0	0	
	,, 3% h.	+	+	0	0	+
	bitter v.	0	0	0	0	0
	,, h.	+	+	0	0	+

Tabelle VIII

A. A., 61 Jahre

	1. Tag	36. Tag	47. Tag	54. Tag
Grundkrankheit	Zungenkarzinom			
Bestrahlungsart	Radiumspickmethode			
Subjektive Beschwerden . .	Keine	Geschmacksverlust, Verschleimung	Geschmack besser, wenig Verschleimung	Schmeckt, kaum mehr verschleimt
Äußere Haut .	Unverändert	Unverändert	Unverändert	Unverändert
Schleimhaut . .	Außer Tumor (hinteres Zungendrittel) unverändert	Zunge wenig belegt	Zunge glatt (Tumor kleiner)	Zunge glatt (Tumor kleiner)
Geschmack				
süß 5%. . .	v. +, h. +	v. 0, h. 0	v. 0, h. 0	v. +, h. +
„ 10%. . .	v. +, h. +	v. 0, h. 0	v. +, h. +	v. +, h. +
salzig 5%. . .	v. +, h. +	v. 0, h. 0	v. 0, h. 0	v. +, h. +
„ 10%. . .	v. +, h. +	v. +, h. +	v. +, h. +	v. +, h. +
sauer 1%. . .	v. +, h. +	v. 0, h. 0	v. +, h. +	v. +, h. +
„ 3%. . .	v. +, h. +	v. 0, h. 0	v. +, h. +	v. +, h. +
bitter	v. 0, h. +	v. 0, h. +	v. 0, h. +	v. 0, h. +

einen Falle war zur Zeit dieser Angabe nur die Geschmacksqualität „bitter", in dem anderen neben „bitter" noch „sauer" vorhanden; den Patienten schmeckte also alles deshalb bitter, weil sie alles das, was nicht bitter oder sauer war, überhaupt nicht wahrnahmen. Wenn *Coutard* von nach Bestrahlung auftretenden „Geschmacksperversionen" spricht, so hat er vielleicht solche und ähnliche Angaben der Patienten als „Perversion" gedeutet.

Von grundlegender Wichtigkeit ist ferner, daß in keinem der untersuchten Fälle Geruchstörungen auftraten. Dadurch läßt sich mit Sicherheit ausschließen, daß die Geschmacksstörungen nach Bestrahlung auf der sonst so häufigen gustatorischen Anosmie beruhen.

Endlich ließe sich daran denken, daß es sich bei den Geschmacksstörungen gar nicht um primäre Schädigung des Geschmackssinnes handelt, sondern daß die Geschmacksfasern durch die allgemeine Schleimhautentzündung und den meist ebenfalls nach Bestrahlung auftretenden Zungenbelag Reizen nicht mehr zugänglich wird. Dem widerspricht, daß einmal die Prüfung soweit wie möglich an belagfreien Stellen vorgenommen wurde, vor allem aber — wie aus fast allen Tabellen ersichtlich —, daß Geschmacksstörungen schon oftmals auftraten, wenn Mundschleimhaut und Zunge

Tabelle IX
M. H., 71 Jahre

	1. Tag	106. Tag	134. Tag	184. Tag
Grundkrankheit	Tonsillen-karzinom	Tumor verschwunden	Kein Tumor	Kein Tumor
Bestrahlungsart	Fraktionierte, protrahierte Röntgenbestrahlung beider Halsseiten			
Subjektive Beschwerden . .	Keine	Geschmacks-verlust	Mundtrockenheit, schmeckt wieder	Noch Trocken-heit
Haut	Unverändert	Epilation	Epilation	Epilation
Schleimhaut . .	Zunge leicht belegt	Schwärzlicher Belag der Uvula und Tonsillen-gegend	Kein Belag	Kein Belag
Geschmack				
süß 5% v. . .	?	0	0	+
„ 5% h. . .	?	0	0	+
„ 10% v. . .	?	0	0	+
„ 10% h. . .	?	0	+	+
salz. 5% v. . .	?	0	0	+
„ 5% h. . .	?	0	0	+
„ 10% v. . .	?	0	+	+
„ 10% h. . .	?	0	+	+
sauer 1% v. . .	?	0	+	+
„ 1% h. . .	?	0	+	+
„ 3% v. . .	?	0	+	+
„ 3% h. . .	?	0	+	+
bitter v. . .	?	0	0	+
„ h. . .	?	0	0	+

noch unverändert, dagegen aber bereits wieder behoben, wenn Mundkatarrh und Zungenbelag noch stark ausgeprägt waren.

Da Störungen zentraler Art oder im oberen Verlauf der Geschmacksnerven nach Bestrahlung nicht gut denkbar sind, bleibt nur eine Erklärung für die auftretenden Geschmacksveränderungen übrig: nämlich, daß es sich um eine Schädigung der peripheren Geschmacksfasernendigungen handelt.

Eine Unterstützung findet diese Annahme durch experimentelle Untersuchungen des Japaners *Tadaki*, der analoge Dinge für den Geruchsinn feststellte. Er bestrahlte das Nasengewebe von Meerschweinchen und fand darnach ausgesprochene Geruchstörungen bis zum totalen Ausfall des Geruchsinnes. Histologische Befunde an den getöteten Tieren zeigten neben Zeichen einer allgemeinen Rhinitis, daß das spezifische Riechepithel stark geschädigt

Tabelle X
F. E., 56 Jahre

	1. Tag	37. Tag	78. Tag	109. Tag
Grundkrankheit	Karzinom des Sinus piriform., Halsdrüsenmetastasen rechts	Rückgang des Tumors	Noch Granulationen des rechten Stimmbandes	Rechtes Stimmband noch verdickt
Bestrahlungsart	Fraktionierte, protrahierte Röntgenbestrahlung beider Halsseiten			
Subjektive Beschwerden . .	Keine	Talgiges und pappiges Gefühl im Munde	Noch Trockenheit	Noch geringe Trockenheit
Haut	Unverändert	Erythem	Pigment	Pigment
Schleimhaut . .	Zunge gering belegt	Zunge gering belegt	Zunge gering belegt	Zunge gering belegt
Geschmack				
süß 5% v. . .	0	0	0	0
„ 5% h. . .	+	0	0	+
„ 10% v. . .	+	0	0	+
„ 10% h. . .	+	0	0	+
salz. 5% v. . .	+	0	+	+
„ 5% h. . .	+	0	+	+
„ 10% v. . .	+	0	+	+
„ 10% h. . .	+	0	+	+
sauer 1% v. . .	+	0	+	+
„ 1% h. . .	+	0	+	+
„ 3% v. . .	+	0	+	+
„ 3% h. . .	+	0	+	+
bitter v. . .	0	0	0	0
„ h. . .	+	0	+	+

war. *Tadaki* kommt zu dem Schluß, daß die Störungen des Riechvermögens peripherer Natur sind.

Der zeitliche Ablauf der Geschmacksstörungen ist etwa folgendermaßen: Gegen den zehnten Tag, vom ersten Behandlungstag an gerechnet, setzen die Veränderungen ein, um den 25. Tag herum besteht meist Ausfall sämtlicher Geschmacksqualitäten, um den 40. Tag oder bald darnach beginnt eine allmähliche Wiederherstellung der Geschmacksfunktion. Prinzipielle Verschiedenheiten dieses Reaktionsablaufes durch Änderung der Strahlenart und -dosierung bestanden nur insofern, daß die Störungen bei den mit fraktioniert-protrahierter Röntgenbestrahlung behandelten Patienten besonders lang anhielten, was sich an sämtlichen derartigen Fällen feststellen ließ. So wurde in dem Fall der Tabelle X sogar 31 Wochen (220. Tag) später „salzig" noch nicht geschmeckt; neben der Röntgenbestrahlung war

Tabelle XI
H. S., 55 Jahre

	142. Tag	220. Tag
Grundkrankheit	(Hypopharynxkarzinom), jetzt kein Tumor mehr zu sehen	Kein Tumor
Bestrahlungsart	Kombinierte Radium-Röntgen-Behandlung	
Subjektive Beschwerden	Gar kein Geschmack, schon von der dritten Woche nach der ersten Bestrahlung an Ekel vor Essen, Mundtrockenheit, ganz verschleimt	Schmeckt wieder ganz gut, noch verschleimt, Mundtrockenheit besser
Haut	Epilation, geringes Pigment	Epilation
Schleimhaut	Hintere Hälfte der Zunge schwärzlich belegt	Hintere Hälfte der Zunge schwärzlich belegt
Geschmack		
süß 5% v.	0	+
„ 5% h.	0	+
„ 10% v.	0	+
„ 10% h.	0	+
salzig 5% v.	0	0
„ 5% h.	0	0
„ 10% v.	+	+
„ 10% h.	0	0
sauer 1% v.	0	+
„ 1% h.	0	+
„ 3% v.	0	+
„ 3% h.	0	+
bitter v.	0	+
„ h.	0	+

er allerdings auch mit Radium behandelt worden, doch monatelang vorher. Der Patient der Tabelle IX zeigte am 134. Tag noch deutliche Störungen; beim Patienten der Tabelle VI stellte sich die volle Funktion erst gegen den 100. Tag ein. Ein ebenfalls kombiniert mit Coutard- und Radiumbestrahlung im Juli 1932 behandelter Patient klagte noch Anfang Februar 1933 über Geschmacksstörungen. (Keine objektive Prüfung, nicht in den Tabellen angeführt.)

Es scheint also, daß die Coutardbestrahlung, ganz besonders aber wenn sie mit Radiumbehandlung kombiniert ist, die stärksten und anhaltendsten Geschmacksstörungen hervorruft.

In prognostischer Hinsicht ist wichtig, daß sich die Geschmacksfunktion auch nach monatelangem Ausfall völlig wiederherstellt.

Tabelle XII

süß
salzig
sauer
bitter
p=positiv; s=schwach positiv; n=negativ
I
1 12 31 40 47 76
II
1 5 13 24 39 66
III
1 9 22 39 46
IV
1 7 14 21 35 53 60 70
V
1 9 37 47
VI
1 35 60 87 98 105
VII
1 9 16 27 45
VIII
1 36 47 54
IX
106 134 184
X
1 37 78 109
p
s
n

Wenig beachtet ist in der Literatur neben den Geschmacksstörungen das häufige Auftreten einer dunkelbraun bis *schwarz gefärbten Zunge* als Bestrahlungsreaktion in der Mundhöhle. Unseres Wissens hat bisher nur *Hegener* hierauf hingewiesen, der nach Bestrahlungen „oft eine schwarze Haarzunge" beobachtete.

Wir sahen die schwarze Zunge in sechs von unseren beobachteten elf Fällen. Über den Zeitpunkt und die Dauer ihres Auftretens geben die folgenden Zahlenreihen Aufschluß, in denen die Ziffern die jeweiligen Tage nach der ersten Bestrahlung nennen und die unterstrichenen diejenigen Tage bedeuten, an denen wir sie beobachtet und registriert haben, während sie an den nicht unterstrichenen noch nicht oder nicht mehr festzustellen war.

Tabelle II: 27, 39, 66.
„ III: 9, 22, 39, 46.
„ IV: 28, 35, 53.
„ VII: 9, 16, 27, 45.
„ IX: 106, 134.
„ XI: 20, 220.

Dazu kommt noch eine Einzelbeobachtung, wo in demselben oben erwähnten Fall, bei dem ohne objektive Prüfung sieben Monate nach der Bestrahlung subjektiv Geschmacksstörungen vorlagen, zu gleichem Zeitpunkt, also nach sieben Monaten, eine schwärzlich gefärbte Zunge bestand.

Die Schwarzfärbung erstreckt sich gewöhnlich auf die hinteren Zungenpartien, zuweilen sind auch die seitlichen Ränder befallen, in dem Fall der Tabelle X waren dazu noch die Uvula- und Tonsillengegend befallen.

Zur Klärung der Frage, worum es sich bei der schwarzen Zunge handelt, kann die Überlegung weiterhelfen, wo sonst beim Menschen eine Schwarzfärbung der Zunge auftritt.

Das ist einmal der Fall, wenn es sich um die echte sogenannte schwarze Haarzunge handelt. Es ist das eine seltene Anomalie, bei der eine haarförmige Verlängerung der Papillae filiformes besteht. Die Schwarzfärbung beruht auf dazwischen wuchernden farbbildenden Hefen und Pilzen.

Eine dunkle bis schwarze Färbung kommt ferner bei hochfieberhaften Erkrankungen als Zungenbelag vor. Dieser erklärt sich durch die auf der gleichzeitig bestehenden Speichelverminderung beruhenden Austrocknung, die zu leichten Rissen an Zunge und Mundschleimhaut führt, wodurch kleine Blutungen eintreten können. Solche Blutkrusten zusammen mit dem eintrocknenden und dann bräunlich erscheinenden Epithel bilden den schwärzlichen Belag.

Dieselben Entstehungsbedingungen sind für die schwarze Zunge nach Bestrahlung gegeben; Speichelverminderung, Austrocknung, kleinste Schleimhautverletzungen und Blutungen. Wir halten demnach die Schwarzfärbung für einen *Belag*, nicht aber für eine eigentliche schwarze Haarzunge. Dafür

spricht auch im übrigen der Fall, wo sich die Schwarzfärbung auf den weichen Gaumen erstreckte, also auf Stellen, wo Papillae filiformes anatomisch nicht vorhanden sind.

Die Untersuchungen boten uns gleichzeitig Gelegenheit, den übrigen Reaktionsablauf in der Mundhöhle nach Bestrahlung zu verfolgen. Vorherrschend waren stets die Klagen über die veränderte Speicheldrüsenfunktion. Die in der Literatur eingehend berücksichtigten, von uns eingangs zusammengestellten Funktionsstörungen konnten auch wir bei unseren Patienten immer wieder aus deren Beschwerden heraushören. „Der Mund sei ganz verschleimt", „wie verkleistert", „die Bissen seien so trocken, daß sie nur mit Flüssigkeit heruntergespült werden könnten", so und ähnlich lauteten die Angaben. Dem entsprachen objektiv eine auffallend trockene Zunge und zähe Schleimfäden, die an den Schleimhäuten fest anhafteten, ferner ein ständiges krampfhaftes Räuspern, durch das sich die Patienten bemühten, den zähen Schleim loszuwerden.

Zeichen eines Mundkatarrhs traten in fast sämtlichen Fällen auf. Der Reaktionsablauf an der Schleimhaut war etwa so, wie ihn *Coutard* beschrieben hat: Rötung und Schwellung traten gegen den zwölften Tag nach der Bestrahlung auf, darnach kam es zu Fibrinbelägen und Erosionen; um den 25. Tag herum klangen die entzündlichen Erscheinungen ab, nur die Zunge blieb zuweilen noch längere Zeit darnach belegt, die Schwarzfärbung ging parallel mit der Mundtrockenheit und konnte bis über ein halbes Jahr bestehen bleiben. Schneller noch scheint die Mukositis bei der Radiumbestrahlung zu verlaufen: Wir sahen sie dabei schon gegen den neunten Tag einsetzen und zwischen dem 15. und 20. Tag zurückgehen.

Zahnschäden wurden an diesen Beobachtungen nicht gesehen, dagegen als Teilerscheinung der allgemeinen Mundschleimhautentzündung Lockerung und Schwellungen des Zahnfleisches. Wegen dieser beträchtlichen Schleimhautschädigungen ist eine sorgfältige Mundpflege erforderlich. Bewährt hat sich uns dabei das Pinseln des Zahnfleisches und der Mundschleimhaut mit Dijozollösung. Wie verhängnisvoll die Nichtbeachtung dieser Sorgfalt werden kann, lehrt ein Fall, wo einer unserer mundbestrahlten Patienten kurz nach seiner Entlassung aus der Klinik mit schwerster fieberhafter ulzeröser Stomatitis erkrankte, während er während der stationären Pflege keinerlei diesbezügliche Erscheinungen gezeigt hatte; auch gingen nach Wiederaufnahme ins Krankenhaus und erneut unter Aufsicht durchgeführter Mundpflege Entzündung und Fieber rasch zurück.

Endlich läßt sich aus den Tabellen ersehen, daß die Schleimhautreaktion eher einsetzt als die Hautreaktion. Den Ablauf der Schleimhautreaktion im Vergleich zu der Hautreaktion hat *Coutard* bereits vor mehreren Jahren geschildert (siehe auch oben) und in letzter Zeit auch kurvenmäßig dargestellt. Interessant ist dabei, daß er Unterschiede im Ablauf fand, je nachdem er die gleichen Dosen während einer kürzeren oder längeren Behandlungsdauer

anwandte. Im ersteren Fall (Behandlungsdauer zehn Tage) war die Schleimhautreaktion kräftiger und hielt länger, nämlich bis zum 42. Tag, an, während die Hautreaktion schon vor Ablauf der Schleimhautreaktion einsetzte (gegen den 24. Tag). Wurde die Behandlungsdauer auf einen größeren Zeitabschnitt (18 Tage) ausgedehnt, verlief die Schleimhautreaktion weniger intensiv und kürzer, und die Hautreaktion begann erst nach ihrem völligen Abklingen. Bei der üblichen Behandlungsdauer von 14 Tagen erschienen die ersten Anzeichen der Hautreaktion genau zu dem Zeitpunkte, wo die Schleimhautreaktion beendet war, nämlich am 28. Tag.

Wir haben bei unseren Untersuchungen ganz analoge Verhältnisse gefunden. Ein von uns beobachteter, besonders charakteristischer Verlauf der beiden Reaktionen ist nach dem Vorbild von *Coutard* in Tabelle XIII

Tabelle XIII

H. P., Larynxkarzinom

Fraktionierte protrahierte Röntgenbestrahlung. Behandlungsdauer 19 Tage

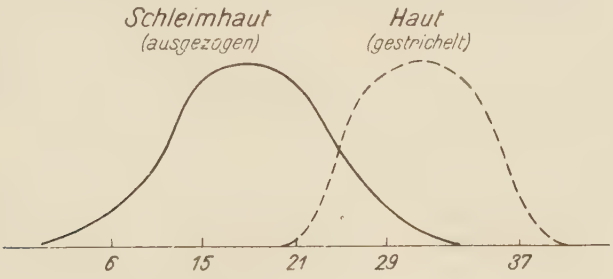

dargestellt. Im übrigen haben wir uns damit begnügt, neben den Befunden an der Schleimhaut auch die der Haut in den Tabellen regelmäßig zu registrieren.

Zusammenfassung

Neben den in der Literatur bereits beschriebenen Bestrahlungsreaktionen in der Mundhöhle, wie vornehmlich Schädigungen der Speicheldrüsenfunktion, der Zähne und der Mundschleimhaut, wurden als bisher weniger bekannte Reaktion die Geschmacksveränderungen einer genauen Prüfung unterzogen. Dabei konnte festgestellt werden, daß den subjektiven Beschwerden der Patienten objektive Befunde zugrunde liegen, und zwar Ausfall der einzelnen Geschmacksqualitäten süß, salzig, sauer, bitter, der auf eine Schädigung der peripheren Geschmacksfaserendigungen in der Zunge zurückzuführen ist. Die Geschmacksfunktion wird auch nach wochen- und monatelang anhaltender Störung in vollem Maße wiederhergestellt. Es besteht somit nur eine vorübergehende Veränderung, nicht aber ein eigentlicher Bestrahlungs„schaden".

Als weitere bisher wenig beachtete Reaktion ist die Schwarzfärbung der Zunge erörtert worden. Es handelt sich dabei um einen Belag, der in

dieser Form ähnlich wie sonst bei fieberhaften Erkrankungen unter den Bedingungen: Speichelverminderung, Austrocknung, Rissigkeit und Blutungen der Schleimhaut entsteht.

* * *

Zum Schluß möchte ich Herrn Prof. Dr. *Halberstädter* für die Anregung zu obigem Thema und die Überlassung des Patientenmaterials meinen ergebenen Dank aussprechen.

Literatur: 1. *E. G. E. Berven*: Strahlenanwendung in der Mund-, Zahn-, Nasen- und Augenheilkunde. Im Handbuch der ges. Strahlenheilkunde von *Lazarus*, Bd. I. — 2. *G. E. Birkett*: Die Radiumbehandlung des Krebses der Mundhöhle und Zunge. Amer. J. Phys. Ther. V, Nr. 3, 1928, S. 129. — 3. *I. Boas*: Diagnostik und Therapie der Magenkrankheiten. Thieme, Leipzig 1925. — 4. *J. Case* and *W. Boldyreff*: A Study of the Influence of high voltage roentgen Irradiation on salivary Secretion in Dogs and its Effect on the Sensibility of the buccal Mucosa. Amer. J. Roentg. 1925, XIII, S. 130. — 5. *H. Coutard*: Über den Zeitpunkt des Auftretens und der Entwicklung der durch die Röntgenstrahlen hervorgerufenen Haut- und Schleimhautreaktionen des Mundes und des Pharynx. Compt. rend. soc. biol. 1922, T. 86, S. 1140. — 6. *Ders.*: Zusammenfassung der Grundlagen der röntgentherapeutischen Technik der tiefgelegenen Krebse. Strahlentherapie 1930, Bd. 37, S. 50. — 7. *Ders.*: Roentgen Therapie of Epitheliomas of the tonsillar Region, Hypopharynx and Larynx from 1920 to 1926. Amer. J. Roentg. 1932, V, XXVIII, Nr. 3, S. 313. — 8. *Englmann*: Strahlentherapie in der Oto-Rhino-Laryngologie. Z. Hals-, Nasen-, Ohrenheilk., Bd. 31, Kongreßbericht, Teil 1, S. 87. — 9. *W. Flaskamp*: Über Röntgenschäden und Schäden durch radioaktive Substanzen. Sonderband der Strahlentherapie, Bd. XII. — 10. *v. Frerichs*: Zitiert bei *Boas*. — 11. *Gassmann*: Zur Histologie der Röntgenulzera. Fortschr. Röntgenstr., Bd. II. — 12. *P. P. Gotthard*: Über Zahnschäden nach Röntgenbestrahlung. Fortschr. aus dem Gebiet d. Röntg. 1922, Bd. XXX, H. 2, Kongreßheft. — 13. *A. Grashey*: Allgemeine Neben- und Nachwirkungen der Röntgenstrahlen. Strahlentherapie 1931, 41, S. 39. — 14. *O. Hahn*: Über Heiserkeit nach Röntgenbehandlung im Hals. Zbl. Chir. 1919, S. 722. — 15. *L. Halberstädter*: Allgemeine biologische und schädigende Wirkungen der Röntgenstrahlen. Im Handbuch der Haut- und Geschlechtskrankheiten, herausg. v. *Jadassohn*. 1929, Bd. V, T. 2. — 16. *Hegener*: Strahlentherapie in der Oto-Rhino-Laryngologie. Z. Hals-, Nasen-, Ohrenheilk. 1932, Bd. 31, S. 35, Kongreßbericht. — 17. *Hoffmann*: Zitiert nach *Leist*. — 18. *H. Holfelder*: Die strahlentherapeutische Reduktion drüsiger Organe. Süd- und Westdeutsche Röntgengesellsch., Heidelberg, 18. Oktober 1925. — 19. *H. Holthusen*: Strahlentherapie in der Oto-Rhino-Laryngologie. Z. Hals-, Nasen-Ohrenheilk. 1932, Bd. 31, S. 3. — 20. *C. Hübner*: Zitiert bei *Boas*. — 21. *O. Jüngling*: Über Röntgenspätschädigungen des Kehlkopfes und Vorschläge zu deren Verhütung. Strahlentherapie 1923, 15, S. 18. — 22. *Ders.*: Röntgenbehandlung in der Chirurgie. Strahlentherapie 1923, 14, S. 761. — 23. *F. W. Kaess*: Die temporäre Ausschaltung der Parotis mittels Röntgenbestrahlung bei Behandlung der Speichelfistel. Z. Chir. 1923, Nr. 1, S. 14. — 24. *A. Kahlstorff* und *A. Zuppinger*: Unsere Erfahrungen mit der protrahierten fraktionierten Röntgenbestrahlung nach *Coutard*. Strahlentherapie 1930, 38, S. 199. — 25. *E. T. Leddy*: The Reactions of the salivary Glands to Roentgen Rays. Surg. clin. of North Amer. 1927, VII, Nr. 6, S. 1609. — 26. *M. Leist*: Über die Einwirkung der Röntgenstrahlen und des Radiums auf Zähne und Kiefer. Strahlentherapie 1926, 24, S. 268. — 27. *Lenk*: Röntgentherapeutisches Hilfsbuch für Spezialisten der übrigen Fächer und die praktischen Ärzte. Springer, Berlin 1921. — 28. *L'Héritier*: Zitiert bei *Boas*. — 29. *Lüdin*: Briefliche Mitteilung an *Kaess*, dort zitiert. — 30. *E. Mühlmann*: Beitrag zum Kapitel der Röntgenschädigung. Fortschr. Röntgen., Bd. 26, H. 1. — 31. *E. Mühlmann* und *O. Meyer*: Beiträge zur Röntgenschädigung tiefgelegener Gewebe. Strahlentherapie 1923, 15, S. 48. — 32. *M. Nemenow*: Wirkung der Röntgen- und Radiumstrahlen auf die Funktion der Zelle. Im Handbuch der ges. Strahlenkunde von *Lazarus*, Bd. I. — 33. *H. Oppenheim*: Lehrbuch der Nervenkrankheiten 1930. — 34. *Rahm*: Die Röntgentherapie der Chirurgen. Enke, Stuttgart 1927. — 35. *R. Récamier*: Actions des rayons X sur le développement de l'os. Arch. d'électr. méd., Nr. 186. —

36. *C. Regaud* und *A. Lacassagne*: Histophysiologische und pathologisch-anatomische Grundlagen der Strahlenbiologie und -therapie. Im Handbuch der ges. Strahlenheilkunde von *Lazarus*, Bd. I. — 37. *Rieder* und *Hammer*: Lehrbuch der Röntgenkunde 1922. — 38. *H. Sahli*: Lehrbuch der klinischen Untersuchungsmethoden 1932. — 39. *H. v. Sahlis*: Zu den Röntgenveränderungen nach Bestrahlung der Glandula maxillaris. Strahlentherapie 1924, 17, S. 395. — 40. *H. Schädel*: Bemerkungen zu *W. Kaess*, Die temporäre Ausschaltung der Parotis mittels Röntgenstrahlen bei Behandlung der Speichelfistel. Z. Chir. 1923, Nr. 16, S. 640. — 41. *H. R. Schinz*: Gegenwärtige Methoden der Krebsbestrahlung und ihre Erfolge. Strahlentherapie 1930, 37, S. 31. — 42. *H. Schmidt*: Die Wirkung der Röntgenstrahlen auf die Speicheldrüsen des Menschen. Z. Röntgen. 1914, S. 277. — 43. *G. S. Sharp*: The pH of human mixed saliva during irridation for intraoral carcinoma. Amer. J. Roentg. 1931, 25, S. 266. — 44. *G. Shirota*: Über den Einfluß der Radiumstrahlen auf die Mundschleimhaut. Mitt. med. acad. Kioto 6, 1932, S. 1119 (japanisch), autoreferiert im Zbl. ges. Radiologie, Bd. 12, H. 6, S. 417. — 45. *H. v. Spindler*: Die Nebenwirkungen der Röntgentherapie und ihre Behandlung. Fortschr. Therap. 1932, S. 106. — 46. *E. Stark*: Vier Jahre Tiefentherapie. Strahlentherapie 1924, 16, S. 600. — 47. *Sticker*: Zitiert bei *Boas*. — 48. *Y. Tadaki*: Experimentelle Untersuchungen über den Einfluß der Röntgenstrahlen auf das Nasengewebe. Mitt. med. acad. Kioto 5, deutsche Zusammenfassung 1931, S. 155. — 49. *I. Watrin* und *P. Florentin*: Modifications des glandes salivaires du cobraye sous influence des rayons X. Cpt. rend. des séances de la soc. de biol. 1927, Bd. 97, Nr. 30, S. 1297. — 50. *W. Zappert*: Hat eine Strahlenbehandlung der graviden Mutter einen schädlichen Einfluß auf das Kind? Wien. klin. Wschr. 1925, Nr. 12 und 24.

Lebenslauf

Ich, *Ruth Freund*, geb. *Werckmeister*, wurde am 6. August 1902 in Grunewald bei Berlin als Tochter des verstorbenen Kunsthändlers *Wilhelm Werckmeister* und seiner Ehefrau *Josephine*, geb. *Jacobs*, geboren. 1922 bestand ich das Abitur an der Knaben-Oberrealschule zu Altona-Ottensen. Das medizinische Studium begann ich 1923, studierte in München, Kiel, Freiburg i. Br. und Hamburg, bestand in Hamburg 1928 das Staatsexamen und erhielt 1929 in Hamburg die Approbation als Arzt. Seitdem war ich als Assistentin in Hamburg (Diakonissenhaus Ebeneser), Altona (Städtisches Krankenhaus, Pathologische Abteilung) und Halle (Universitätsinstitut für gerichtliche und soziale Medizin) tätig. Seit dem 1. September 1932 arbeite ich als Volontärassistentin am Universitätsinstitut für Krebsforschung in Berlin.